Gastro-Health Now

認定ＮＰＯ法人
日本胃がん予知・診断・治療研究機構
Certified Non Profitable Organization
Japan Research Foundation of Prediction,
Diagnosis and Therapy for Gastric Cancer (JRF PDT GC)

目　次

◆ 内視鏡診断による胃がんリスク評価
　－胃がん予防対策を含めて　……1
◆ あとがき・お知らせ……4

印刷　城南印刷工芸(株) 03-3752-3391

発行所　認定NPO法人
日本胃がん予知・診断・治療研究機構
〒108-0072
東京都港区白金１丁目17番２号
白金タワーテラス棟 609号室
電 話　03-3448-1077
FAX　03-3448-1078
E-mail : info@gastro-health-now.org
http://www.gastro-health-now.org

2015.4.1
第35号

内視鏡診断による胃がんリスク評価
－胃がん予防対策を含めて

胃炎の京都分類

第85回日本消化器内視鏡学会総会（春間　賢会長）で新たな胃炎分類が討議され、その後も継続審議されて「胃炎の京都分類」(日本メディカルセンター出版)として発刊された（図1)。*H. pylori*の除菌時代に国際的な胃炎分類の作成を目指した。組織学的胃炎の状態によって、胃炎を *H. pylori*未感染、*H. pylori*現感染、*H. pylori* 既感染・除菌後に分けて、胃炎の内視鏡所見の記載方法を提案した。さらに、胃炎として認識できる18の内視鏡所見を定義して、それぞれがどのような *H. pylori* 感染状態で認められる所見なのかを分類した（表１)。

北海道大学病院光学医療診療部
加　藤　元　嗣

これからの胃がん対策『ABC検診→画像診断→ピロリ菌除菌』へのすすめ

胃がんリスク検診（ABC 検診）マニュアル
－胃がんを予知して，予防するために－

改訂２版

編集：認定NPO法人 日本胃がん予知・診断・治療研究機構
南山堂　価格2400円（税抜き）

“ABC検診” 唯一のマニュアルの大改訂！

胃がんリスク検診は，*H.pylori* IgG抗体価（ピロリ菌感染）と血清ペプシノゲン値（萎縮性胃炎）によるABC分類を一次スクリーニングとする，胃がんリスクを層別化するまだ新しい胃がん対策検診です．WHOは，胃がんのほとんどがピロリ菌の慢性的な感染が原因とコメントしており，ピロリ菌を考慮した胃がん対策をとるよう勧めています．
そして，ピロリ菌除菌療法の適用拡大に伴い，本検診法を導入する自治体や健保組合，医療機関も増えてきました．本書初版より５年ぶりの大改訂を行い，新たな知見や問題対策などを盛り込んだ，ABC検診の最新情報を提供します．

2014年版改訂のポイント

① 胃がんリスク検診（ABC検診）の呼称について ② 内視鏡実施間隔について ③ 実施方法について
④ ペプシノゲン法、HPIgG値のカットオフ値について ⑤ A群の問題 ⑥ B群の問題 ⑦ D群の問題
⑧ E群について ⑨ 胃がんリスク検診からピロリ菌除菌へ ⑩ 有効性評価について ⑪ 食道がん対策 ⑫ 公平な記載

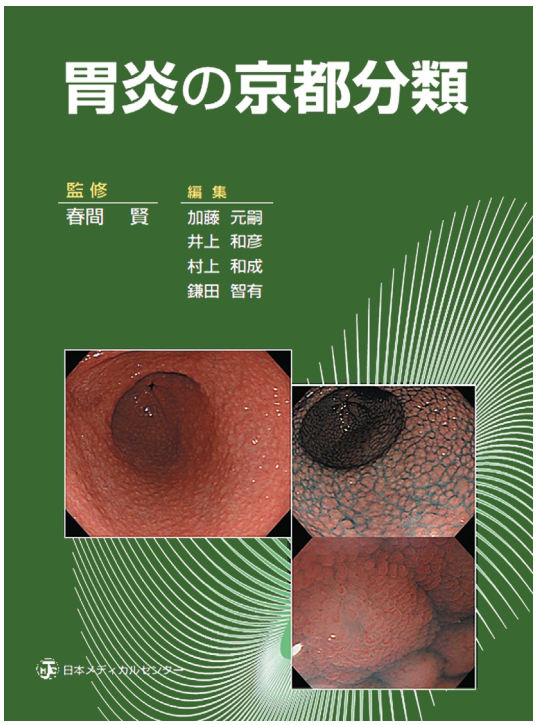

図１

胃癌リスクに関連する内視鏡所見

わが国で胃癌リスクに関連する内視鏡所見について以下の報告がされている。萎縮性胃炎での胃癌リスクは5.13 (2.79-9.42)で、萎縮が高度になると分化型癌のリスクは24.71 (3.46-176.68)に跳ね上がり、未分化型癌では3.49 (1.77-6.89)であった。発赤や顆粒状変化の内視鏡所見は胃癌リスクを上昇させなかった[1)]。人間ドックにおける発見胃癌の検討では、内視鏡的萎縮範囲がC-0・C-1で胃癌頻度は0%、C-2・C-3で2.2％、O-1・O-2で4.4%、O-3・O-pで10.3%であり、胃粘膜萎縮の進展に伴い胃癌リスクが高かった[2)]。白色頂部の多発小隆起が幽門前庭部を中心に認める鳥肌状胃炎は、リンパ濾胞形成が顕著な特殊型胃炎で、若い女性においてオッズ比64.2と未分化型癌が優位な胃癌リスクがある[3)]。また、胃X線検査の検討から、ひだの幅が4mm以下を１とした場合、5mmでは3.1、6mmでは8.6 、7mmでは35.5と未分化型胃癌リスクは増加した[4)]。

胃癌リスクの内視鏡所見スコア

以上の点を踏まえて、胃癌リスクを考慮した内視鏡所見を５つに絞り、それぞれの程度をスコア化した。また、*H. pylori* 除菌による胃癌の抑制効果を考慮して、*H. pylori* 感染と *H. pylori* 除菌後を区別する所見としてびまん性発赤を取り上げた。すなわち、除菌によって炎症細胞浸潤が消褪して、胃粘膜が未感染粘膜に近く回復してくればさらに胃癌リスクが軽減することになる。胃癌リスクの内視鏡所見とスコアは以下のとおりである（表２）。

- 萎縮(A)： C-0・C-1：0点、C-2・C-3：1点、
  O-1～O-P：2点
- 腸上皮性化生(IM)：腸上皮化生を認めない場合：0点、
  腸上皮化生が前庭部に留まる場合：1点、
  腸上皮化生が体部に拡がる場合：2点

腸上皮化生は通常の白色光観察と画像強調内視鏡(IEE)を用いた観察では全く異なる像を呈する。白色光では特異型腸上皮化生とよばれる白色隆起病変しか観察できないが、NBIやBLI観察ではLight blue crest (LBC)として観察できる。従って、白色光観察とIEE観察は区別して記載する。

- ひだ過形成：十分な空気量での観察で襞の幅が
  4mm以下の場合：0点、
  5mm以上の場合：1点
- 結節性変化：鳥肌胃炎を認めない場合：0点、
  認める場合：1点
- びまん性発赤：萎縮のない体部腺領域を観察する。
  RACを認める場合：0点、
  除菌後などで一部のRACが見えている場合：1点、
  RACの消失：2点

全因子の合計スコアは最少0-最大8となる。

今回の胃癌リスク分類は、これまでの報告から重要な内視鏡所見をピックアップして、スコア化したもので、十分な裏付けがあって作成されたものではない。今後はこの胃癌リスク分類を実臨床で用いて、その検証を行う必要がある。

文献

1) Kato I, Tominaga S, Ito T, et al. Atrophic gastritis and stomach cancer risk: cross-section analyses. Jpn J Cancer Res 83:1041-6,1992
2) 井上和彦、藤澤智雄、 千貫大介、ほか.胃癌発生の背景粘膜―人間ドックにおける内視鏡検査からの検討.胃と腸44:1367-1373, 2009.
3) Kamada T, Tanaka A, YamanakaY, et al. Nodular gastritis with *Helicobacter pylori* infection is strongly associated with diffuse-type gastric cancer in young patients. Dig Endosc 19: 180-184, 2007
4) Nishibayashi H1, Kanayama S, Kiyohara T, et al. *Helicobacter pylori* -induced enlarged-fold gastritis is associated with increased mutagenicity of gastric juice, increased oxidative DNA damage, and an increased risk of gastric carcinoma. J Gastroenterol Hepatol. 2003 Dec;18(12):1384-91.

表１　胃炎の京都分類

表1　胃炎の京都分類

○	観察されることが多い
×	観察されない
△	観察されることがある

局在	内視鏡所見名	英語表記	感染	未感染	除菌後
胃粘膜全体	萎縮	atrophy	○	×	○～×
	びまん性発赤	diffuse redness	○	×	×
	腺窩上皮過形成性ポリープ	foveolar-hyperplastic polyp	○	×	○～×
	地図状発赤	map-like redness	×	×	○
	黄色腫	xanthoma	○	×	○
	ヘマチン	hematin	△	○	○
	稜線状発赤	red streak	△	○	○
	腸上皮化生	intestinal metaplasia	○	×	○～△
	粘膜腫脹	mucosal swelling	○	×	×
	斑状発赤	patchy redness	○	○	○
	陥凹型びらん	depressive erosion	○	○	○
胃体部	皺襞腫大，蛇行	enlarged fold, tortuous fold	○	×	×
	白濁粘液	sticky mucus	○	×	×
胃体部～穹窿部	胃底腺ポリープ	fundic gland polyp	×	○	○
	点状発赤	spotty redness	○	×	△～×
	多発性白色扁平隆起	multiple white and flat elevated lesions	△	○	○
胃体下部小彎～胃角	RAC	regular arrangement of collecting venules	×	○	×～△
胃前庭部	鳥肌	nodularity	○	×	△～×
	隆起型びらん	raised erosion	△	○	○

表２　胃がんリスク分類

表2　胃がんリスク分類

- 萎縮　白色光とIEE観察は区別しない
  A→0 (無：C0-1), 1 (軽度C2-3), 2 (高度O1-OP)
- 腸上皮化生（LBC) 白色光とIEE観察を区別する
  IEE観察は括弧内で表記する。 例：IM1(2)
  IEE (NBI, BLI)ではLBC, WOSの程度と範囲を評価する
  IM→0 (なし), 1 (前庭部), 2 (前庭部・体部)
- 趨壁の腫大・蛇行　H→0 (なし), 1(あり)
- 鳥肌　N→0 (なし), 1 (あり)
- びまん性発赤　（体部腺領域の集合細静脈の透見性）
  E→0 (なし), 1 (軽度：一部にRAC＋), 2(高度）
  除菌後の変化も考慮する

全因子を表示、合計スコアを（）内に示す　最少0-最大8

疾患別の胃癌リスクスコア	未感染者	＝0
	前庭部優位胃炎のDU	＝1
	萎縮ない全体胃炎（含鳥肌 ）	＝2~4
	萎縮症例	＝3~8
除菌後	すべての項目で点数が下がる可能性	

あとがき

昨年12月に公開された、国立がん研究センター「有効性評価に基づく胃がん検診ガイドライン」作成委員会による「有効性評価に基づく胃がん検診ガイドライン2014年版・ドラフト」において、50歳以上に対する胃内視鏡検診が、対策型胃がん検診の手法として採用され、このままの形でアップグレードされる見通しである。

胃内視鏡検診の昇格は、内視鏡診療に携わる者にとって悲願であったが、胃がんリスクを考慮せずに一律の内視鏡検診を実施した場合、X線検診と同様にいずれ受診者の減少、固定化が起こってくることは、先駆的に内視鏡検診を行ってきた地域の例をみても明らかである。胃がんリスクに応じて、ハイリスクの人には確実に内視鏡検診を受け続けさせ、低リスク者を検診対象から外していくことが、胃がん死亡率減少だけでなく、医療資源の有効利用にもなる。内視鏡検診にX線検診と同じ轍を踏ませてはいけない。これまで胃がん検診においては、がんのある・なしだけが診断され、背景胃粘膜の評価は行われてこなかった。情報量の多い内視鏡画像から、背景胃粘膜の胃炎診断を行い、胃がんリスクを見積もることこそが、もっとも正確な胃がんリスク評価である。胃炎の京都分類の普及により、胃内視鏡検診の現場において、がんのある・なしだけでなく、ピロリ菌感染診断、胃がんリスク評価が行われ、リスクに応じた胃内視鏡検診が育っていくことを期待している。 (M)

事務局より　お知らせ

■ 平成27年度　ご支援のお願い

新年度も引き続き胃がん撲滅に向けて活動して参ります。みなさまのご支援をお願いいたします。

【会費】平成27年度（平成27年4月1日～平成28年3月31日）
賛助会費　（個人）1口3000円　（法人）1口30,000円

【寄附】平成27年度（平成27年4月1日～平成28年3月31日）
当機構は平成25年5月29日に認定NPO法人になり、2000円を超えるご寄附をいただきますと、税制上の優遇措置がございます。寄附金受領証明書が必要な方は、事務局へご請求ください。

■ 平成26年度　主な活動

①書籍『胃がんリスク検診（ABC検診）マニュアル』（南山堂）改訂
②学術講演会「白金カンファレンス」開催
③健保組合実務者セミナー「ABC検診ゼミナール」開催
④NPOホームページ運営
⑤機関紙「Gastro-Health Now」発行

■ 平成27年度　主な活動予定

①学術講演会「白金カンファレンス」開催
②実務者セミナー「ABC検診ゼミナール」開催
③ホームページ等を通じた情報発信
④機関紙「Gastro-Health Now」発行
⑤胃がんリスク検診（ABC検診）に関する書籍発行

■ お振込み先

お振込み先　＊三菱東京ＵＦＪ銀行 目黒駅前支店　普通預金 No. 0008527
特定非営利活動法人 日本胃がん予知・診断・治療研究機構 理事長 三木 一正
＊郵便振替　00130-9-429200日本胃がん予知・診断・治療研究機構

☆お振込の際、ご親族・職場等、複数の会員様でまとめる場合は、お手数ですが払込取扱票の通信欄に全員のお名前をご記入下さい。

■ 転居・所属変更・退会希望等は、お早めに電話・FAX・メールにて事務局までお知らせ下さい。

本誌バックナンバーは、インターネット上でご覧いただくことができます。 http://www.gastro-health-now.org