Gastro-Health Now

認定ＮＰＯ法人
日本胃がん予知・診断・治療研究機構
Certified Non Profitable Organization
Japan Research Foundation of Prediction,
Diagnosis and Therapy for Gastric Cancer (JRF PDT GC)

目　次

◆ 偽陰性胃癌　－AIの活用も含めて－……1
◆ あとがき・お知らせ……4

印刷　城南印刷工芸(株) 03-3752-3391

発行所　認定NPO法人
日本胃がん予知・診断・治療研究機構
〒108-0072
東京都港区白金１丁目17番２号
白金タワーテラス棟 609号室
電 話　03-3448-1077
FAX　03-3448-1078
E-mail : info@gastro-health-now.org
http://www.gastro-health-now.org

2020.8.1
第65号

偽陰性胃癌　－AIの活用も含めて－

がん研有明病院　消化器内科
平　澤　俊　明

はじめに

胃がんリスク層別化検査と胃がん内視鏡検診の全国的な普及に伴い、さらなる胃癌の早期発見、早期治療が求められる時代となった。胃癌の早期発見に最も有用な検査が内視鏡検査であることは疑う余地はないが、内視鏡検査にも一定の頻度で見逃し、つまり“偽陰性”が存在する。さらに内視鏡診断は経験に左右されることが多く、内視鏡医によって胃癌の発見率に大きな差が出る。毎年内視鏡検査を受けていた患者が、内視鏡治療の適応外の症例やスキルス胃癌の見逃しにより不幸な転帰となってしまう、といった事態は臨床現場で少なからず起きている。内視鏡検査による“偽陰性癌”は古くから議論されてきているが、未だに解決できていない問題である。この課題に対して人工知能（AI）を用いて克服しようという取り組みが進んでおり、その臨床応用が現実味を帯びてきた。本稿では偽陰性胃癌の現状とAIの応用について概説する。

偽陰性胃癌の定義と頻度

偽陰性癌の定義は研究によって異なるが、「胃癌の診断から遡ること3年以内に内視鏡検査歴があり、その内視鏡検査で癌が発見されなかったもの」と定義している報告が多い。日本のHosokawaらは上記の定義における胃癌の偽陰性率を25.8%と報告している[1]。また、内視鏡経験が10年未満の医師の偽陰性率は32.4%、10年以上では19.5%であり、経験が少ない内視鏡医は有意に偽陰性率が高値であった。海外を含めたメタアナリシスでは、同様の定義の偽陰率は11.3%であった[2]。

偽陰性癌の原因

なぜこのように多くの胃癌が見逃されるのであろうか？　第一の原因として、胃内の不充分な観察があげられる。胃は屈曲した管腔の広い臓器であり、胃内をすべて観察したつもりでも盲点が存在するため胃癌の見逃しにつながる。特に接線方向となる体部から胃角の前後壁は観察不良となりやすい。また、噴門小彎は見下ろしで接線方向となり、見上げでは内視鏡に隠れて盲点となる。体部大彎は空気量が少ないと、ひだの間に病変が隠れてしまうため、同部位が好発部位の未分化型癌が進行した状況で発見されることも多い。

次に胃癌の認識の問題がある。胃癌は慢性胃炎を背景に発生し、胃炎と類似している病変も多い。そのため、胃癌が視野に入っても、病変を認識できないことが珍しくない。病変によっては、色調・粘膜表面構造の変化、自然出血、血管透見の消失などわずかな所見を拾い上げなくてはならない。この胃癌の検出能力は医師によって大きな開きがある。

AIによる偽陰性癌の予防

機械学習、ディープ ラーニングの技術革新により、

図１　AIによる胃癌の拾い上げ診断

a　体下部前壁の 7mm 大の粘膜内癌（tub1）

b　黄色の矩形はＡＩが早期胃癌と診断した部位であり、内視鏡医がマーキングした緑色の矩形と一致している

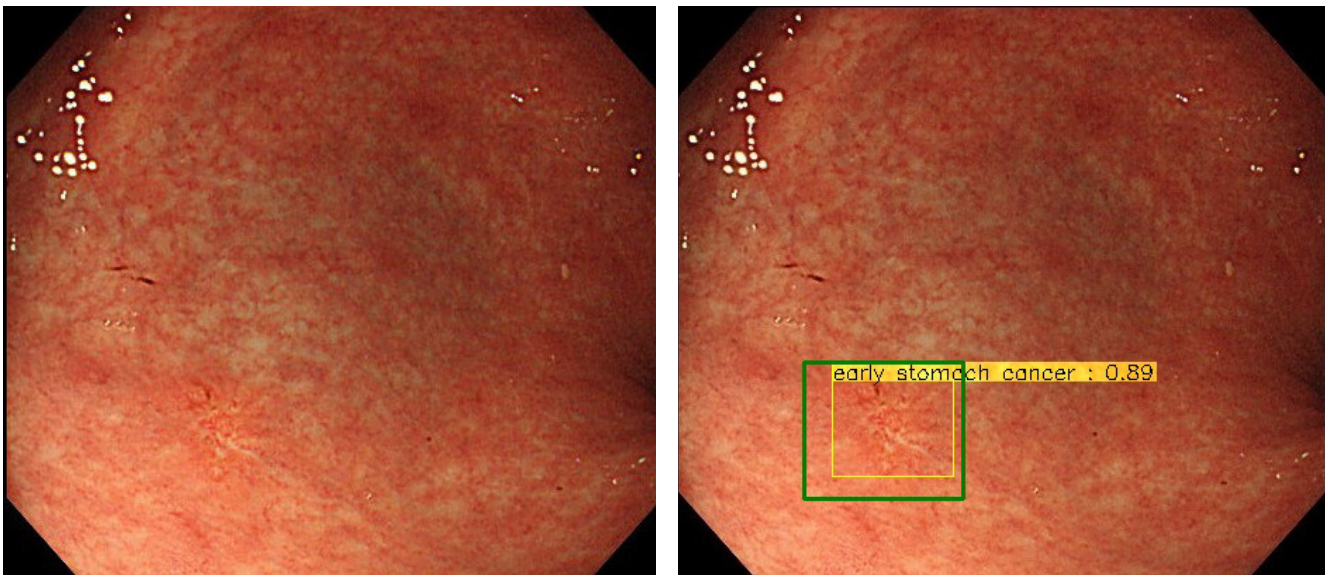

ここ数年でAIの能力は飛躍的に進化した。AIの得意な分野は画像認識であり、この領域ではすでに人間の能力を超えていると言われている。内視鏡診断は一種の画像認識であり、AIの応用が研究されている。われわれは世界に先駆け内視鏡による胃癌検出のAIを報告した[3]。13000枚以上の胃癌画像を準備し、細かく病変の範囲をマーキングし、臨床データの紐づけを行い、教師データを作成した。それらのデータを、ディープラーニングを用いて学習させることでAI開発を行った（図１）。このプロトタイプのAIは6mm以上の胃癌を98.6%の感度で検出した。次に20mm以下の早期胃癌症例の胃癌画像209枚と非癌2731枚を検証画像として、AIおよび内視鏡医67人に提示した。胃癌を検出する感度、特異度は、AIは58.4%、87.3%であり、内視鏡医は31.9%、97.2%であった。感度はAIが有意に高く、特異度は内視鏡医が高い結果であった[4]。上記検討は静止画であるが、早期胃癌68例の動画での精度評価も行った。AIは動画から、68病変中64病変(94.1%)の早期胃癌を検出し、これは静止画での報告と同等のレベルであった。病変が画面内に写り込んでからAIが認識するまでに要した時間はわずか1秒（中央値）であった[5]。

また、胃の解剖学的部位をAIに学習させることにより、胃全体が網羅的に観察されたかどうかを確認するAIも開発されており[6]、観察漏れによる胃癌の見逃しを減らす効果が期待される。

まとめ

胃がん内視鏡検診の普及には検査の質の均てん化が必須であり、少なくない偽陰性癌をどう予防するかが課題となっている。内視鏡診断をサポートするAIは偽陰性癌の対策に有効なツールとして有望視することができる。

書籍の紹介

消化器内科第8号 特集「上部消化管の偽陰性癌－その癌見逃していませんか？－」の企画編集を担当した。執筆はエキスパートの内視鏡医を中心にお願いし、偽陰性癌の頻度、法的問題、咽頭から十二指腸まで癌の拾い上げのコツについて具体的で実践的な内容で書かれている。ぜひご一読いただきたい。

文　献

1. Hosokawa O, Hattori M, Douden K et al. Difference in accuracy between gastroscopy and colonoscopy for detection of cancer. Hepatogastroenterology 2007；54：442-4.
2. Menon S, Trudgill N. How commonly is upper gastrointestinal cancer missed at endoscopy? A meta-analysis. Endosc Int Open 2014；2：E46-50
3. Hirasawa T, Aoyama K, Tanimoto T, et al. Application of artificial intelligence using a convolutional neural network for detecting gastric cancer in endoscopic image. Gastric Cancer. 2018；21：653-660.
4. Ikenoyama Y, Hirasawa T, Ishioka M, et al. Detecting early gastric cancer: Comparison between the diagnostic ability of convolutional neural networks and endoscopists. Dig Endosc. 2020 Apr 13. doi: 10.1111/den.13688. [Epub ahead of print]
5. Ishioka M, Hirasawa T, Tada T. Detecting gastric cancer from video images using convolutional neural networks. Dig Endosc. 2019;31:e34-e35.
6. Takiyama H, Ozawa T, Ishihara S, et al. Automatic anatomical classification of esophagogastroduodenoscopy images using deep convolutional neural networks. Sci Rep. 2018；8：7497.

決算報告書（第12期） 自　平成31年4月1日　至　令和2年3月31日

認定NPO日本胃がん予知・診断 治療研究機構

【貸借対照表】

令和 2 年 3 月 31 日現在（決算）

科　　目	当年度	前年度
Ⅰ資産の部		
流動資産		
現金預金	8,378,307	7,377,703
現金	10,033	3,902
三菱UFJ銀行	7,133,479	6,655,181
ゆうちょ銀行	1,234,795	718,620
前払金	175,000	175,000
立替金	32,442	32,442
流動資産合計	8,585,749	7,585,145
固定資産		
その他固定資産		
器具備品	1,108,413	1,108,413
敷金	165,000	165,000
その他固定資産合計	1,273,413	1,273,413
固定資産合計	1,273,413	1,273,413
資産合計	9,859,162	8,858,558
Ⅱ負債の部		
流動負債		
預り金	4,593	80,442
流動負債合計	4,593	80,442
固定負債		
減価償却累計額	1,058,039	1,024,463
固定負債合計	1,058,039	1,024,463
負債合計	1,062,632	1,104,905
Ⅲ正味財産の部		
一般正味財産	8,796,530	7,753,653
正味財産合計	8,796,530	7,753,653
負債及び正味財産合計	9,859,162	8,858,558

【収支計算書】

平成31年4月1日から令和2年3月31日（決算）まで

科　　目	予算額	決算額
Ⅰ事業活動収支の部		
経常収入		
会費収入	2,890,000	1,173,000
正会員会費収入	90,000	87,000
賛助会員会費収入	2,800,000	1,086,000
事業収入	4,400,000	3,344,719
出版物等発行事業収入	1,900,000	1,785,260
検査指導事業収入	2,500,000	1,559,459
寄付金収入	3,500,000	6,317,000
寄付金収入	3,500,000	6,317,000
その他収入	100	66
受取利息	100	66
他会計からの繰入収入	1,620,000	1,421,060
その他事業会計からの繰入金	1,620,000	1,421,060
経常収入計	12,410,100	12,255,845
経常支出		
事業費支出	9,261,100	7,867,610
シンポジウム・講演会開催事業費	1,450,000	961,802
教育研修事業費	50,000	
広報、啓発事業費	800,000	426,321
調査研究事業費	50,000	730
機関紙及び研究報告書発行事業費	1,400,000	1,577,254
旅費交通費支出	200,000	84,900
事務用品費支出	440,000	362,295
給料手当支出	1,168,000	1,298,875
水道光熱費支出	80,000	81,479
貸借料支出	2,130,000	1,680,000
保険料支出	10,000	
会議費支出	30,000	15,390
租税公課支出	320,000	310,500
通信費	480,000	364,984
手数料支出	650,000	703,080
雑支出	3,100	
管理費支出	1,529,000	1,890,722
給料手当	192,000	325,500
福利厚生費	15,000	12,708
会議費	100,000	114,937
旅費交通費	100,000	31,284
通信費	150,000	232,631
リース費	202,000	202,176
修繕費	10,000	
事務用品費	100,000	298,076
水道光熱費	20,000	20,387
地代家賃	420,000	420,000
保険料	10,000	
新聞図書費	5,000	
租税公課	5,000	
支払手数料	200,000	210,437
社会保険		22,586
他会計への繰入金支出	1,620,000	1,421,060
特定非営利活動事業会計への繰出金	1,620,000	1,421,060
経常支出計	12,410,100	11,179,392
事業活動収支差額	0	1,076,453
Ⅱ資産活動収支の部		
資産活動収支差額	0	0
Ⅲ財務活動収支の部		
財務活動収支差額	0	0
Ⅳ予備費支出		
当期収支差額	0	1,076,453
前期繰越収支差額	0	7,504,703
次期繰越収支差額	0	8,581,156

監　査　報　告

私は、第12期収支計算書、貸借対照表及び財産目録から構成される決算報告書を監査した結果、正確であることを認めます。

令和2年5月14日

監事　竹内靖二

竹内靖二

令和2年度　認定NPO日本胃がん予知・診断・治療研究機構 役員等名簿（五十音順）

理　　事　三木　一正（理事長）、乾　純和（副理事長）、降旗　俊明（副理事長）、伊藤　史子、稲葉　　裕、神保　勝一、多田　正大、藤田　安幸、茗荷　昭男

監　　事　竹内　靖二

あとがき

本65号は、がん研究会有明病院 消化器センター 上部消化管内科副部長の平澤俊明先生による寄稿論文「偽陰性胃癌―AIの活用も含めて―」である。平澤先生は、既に2016年には「通常内視鏡観察による早期胃癌の拾い上げと診断」（日本メディカルセンター刊）を藤崎順子部長監修で、河内　洋先生と共著で発刊し、現在も好評発売中（英訳版：Where's the Gastric Cancer? Detection and Diagnosis of Early Gastric Cancer ～Using Conventional Endoscopy）であり、2018年には国内外で初めてディープラーニングを用い、13,584枚の胃癌の内視鏡画像（教師データ）をAIに機械学習させ、胃がん検出の画像診断支援システムを開発し、胃癌学会英文誌；Gastric Cancer誌に報告している。現在、先生は、早期胃癌の内視鏡診断とAI診断応用研究に関する、本邦のみならず国際的な第1人者であると考えられている。本論文内容は、偽陰性胃癌の定義・頻度・原因から始まり、AIによる偽陰性癌の予防、および、AIの今後の課題と展望について、ご自身の成績をもとに既発表文献を示しながら簡潔に述べられており、Gastro-Health Now読者・会員に大変有意義な最新情報をお示しくださいました。

GHN編集部として深謝申し上げますとともに、先生のこの研究領域での今後の御発展と国内外での益々の御活躍を心よりお祈り申し上げます。　（M）

「胃がんリスク層別化検診（ABC 検診）」

～胃がんを予知・予防し、診断・治療するために～

南山堂

定価：（本体 2,600 円＋税）

編集：三木一正

認定 NPO 法人日本胃がん予知・診断・治療研究機構理事長

「胃がんリスク検診（ABC 検診）マニュアル（改訂２版）」の改訂３版に位置づけられる書籍。
多くの新たな執筆者を迎え、再編成。
AI の検診領域における活用など。グローバル化に対応した各項目のタイトル、著者、所属名、および要旨の英訳あり。
ラテックスキットは実際に使用可能であり、その有用性を報告。

【主な内容】

・胃がんリスク層別化検診（ABC 検診）の運用の手引き
第１章「胃がんリスク層別化検査と胃がん発生のメカニズム」
第２章「胃がんおよびピロリ菌（感染）の疫学」
第３章「胃がんリスク層別化検診およびピロリ菌除菌による胃がん予防」
第４章「胃がんリスク層別化検査と検診」
第５章「胃がん内視鏡検診診断および人工知能（AI）の活用」
第６章「胃がんリスク層別化検査の実施法」
第７章「食道がん検診対策」（リスク評価）」
第８章「JED,　Q&A」
・胃がんリスク層別化検査・自治体実施状況
・English Summary Table of Contents

【執筆者一覧（執筆順）】　三木一正、兒玉雅明、村上和成、畠山昌則、安川佳美、牛島俊和、伊藤公訓、渡邊能行、津金昌一郎、菊地正悟、山岡吉生、浅香正博、高橋信一、間部克裕、片野田耕太、齋藤翔太、飯田真大、二宮利治、奥田真珠美、福田能啓、垣内俊彦、赤松泰次、池田文恵、島津太一、水野成人、角田　徹、鳥居　明、関　盛仁、永田靖彦、松岡幹雄、水野靖大、木村秀和、関　勝廣、小田島慎也、河合　隆、井口幹崇、濱島ちさと、小林正夫、本田徹郎、乾　正幸、加藤元嗣、権頭健太、山道信毅、加藤元彦、中山敦史、平澤俊明、上山浩也、永原章仁、田中聖人、多田智裕、藤城光弘、矢作直久、辻　陽介、鷲尾真理愛、比企直樹、大隅寛木、望月　暁、髙橋　悠、青山伸郎、伊藤史子、大和田　進、横山　顕、保坂浩子、草野元康、笹島雅彦

令和２年度からは ラテックスキットが 全国の 主要検査会社(SRL,LSI メディエンス,BML など) で取り扱われています！