Gastro-Health Now

認定ＮＰＯ法人
日本胃がん予知・診断・治療研究機構
Certified Non Profitable Organization
Japan Research Foundation of Prediction,
Diagnosis and Therapy for Gastric Cancer (JRF PDT GC)

目　次

◆ 胃疾患におけるAI診断……1
胃拡大内視鏡AI画像診断支援システムによる胃がん診断の現状
◆ あとがき・お知らせ……4

印刷　城南印刷工芸(株) 03-3752-3391

発行所　認定NPO法人
日本胃がん予知・診断・治療研究機構
〒108-0072
東京都港区白金１丁目17番２号
白金タワーテラス棟 609号室
電 話　03-3448-1077
FAX　03-3448-1078
E-mail：info@gastro-health-now.org
http://www.gastro-health-now.org

2021.9.1
第73号

胃疾患におけるAI診断
胃拡大内視鏡AI画像診断支援システムによる胃がん診断の現状

順天堂大学医学部
消化器内科　准教授
上　山　浩　也

はじめに

一般的に上部消化管内視鏡検査で初期の胃がんを見つけるのは難しいと言われていますが、自施設が新たに開発したAI（人工知能）胃がん内視鏡診断支援システムは初期の胃がんを正確に診断することができました。近い将来、AI画像診断支援システムが実際に胃がんの見逃し減少、内視鏡医の正診率の向上や負担軽減に大きく貢献する日も近いのかもしれません。

胃がん内視鏡診断の現状

胃がんは日本を含む世界的なレベルでみても発生頻度もしくは死因の上位を占める疾患であり、その進行度とともに救命率が低くなるため、内視鏡による早期発見・早期治療を行うことが重要です。多くの胃がんは胃炎を背景に発生するため、小さな初期の胃がんの内視鏡診断において白色光観察の検出と診断は困難であり、NBI（Narrow Band Imaging：狭帯域光観察、オリンパス）併用拡大内視鏡観察が胃がん診断の正診率の上乗せ効果があることは以前から報告されています（図１）[1,2]。近年、早期胃癌の拡大内視鏡診断アルゴリズム（MESDA-G）[3]が統一化され、高画質・高倍率の拡大内視鏡の開発も進み、拡大内視鏡による胃がん診断が更に普及することが期待されています。しかし、NBI併用拡大内視鏡における胃がん診断の正診率の向上が課題と考えられており、主な原因としてNBI併用拡大内視鏡診断における内視鏡医の技量差が挙げられ、AIなどの更なる診断技術の開発が必要と考えられています[4]。

胃疾患におけるAI診断

近年、医療関連AIの中で画像診断支援分野の実用化が進んでおり、胃疾患におけるAI診断の対象には、胃炎の診断、*H.pylori* 感染診断、病変の拾い上げ、胃が

図１　胃がんの内視鏡診断

分化型腺癌（0-IIc, 中分化腺癌）

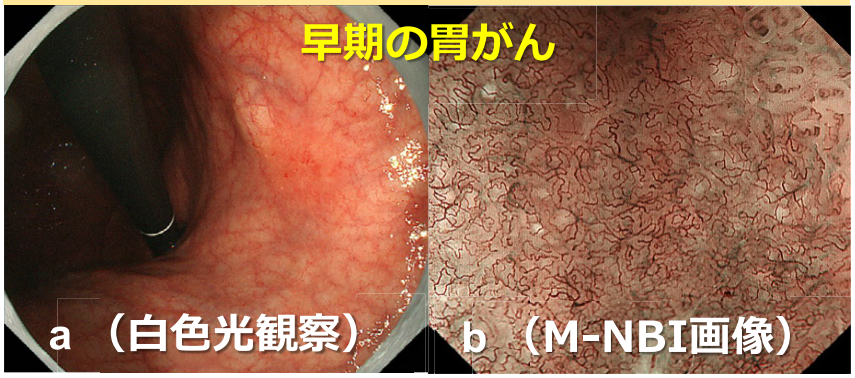

斑状発赤（非癌）

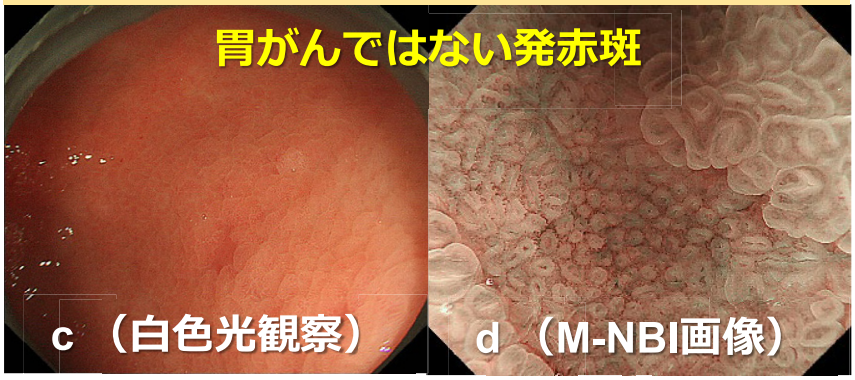

図２　Heatmap

上段：M-NBI画像

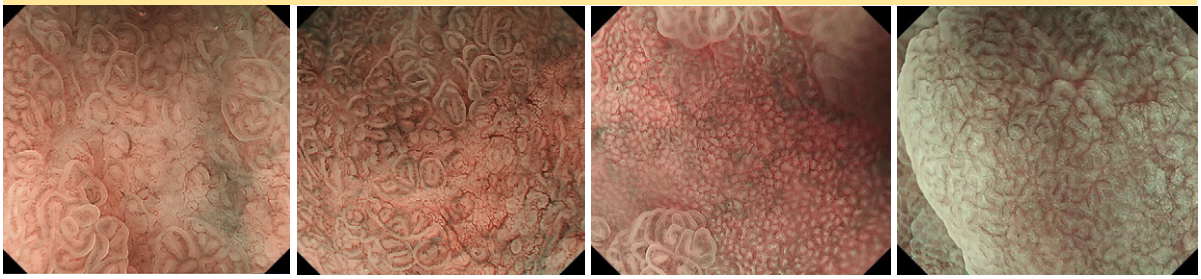

a　分化型腺癌（0-IIc, 高分化腺癌）　b　分化型腺癌（0-IIc, 高分化腺癌）　c　斑状発赤（非癌）　d　胃腺腫（良性腫瘍）

下段：画像に対応するHeatmap

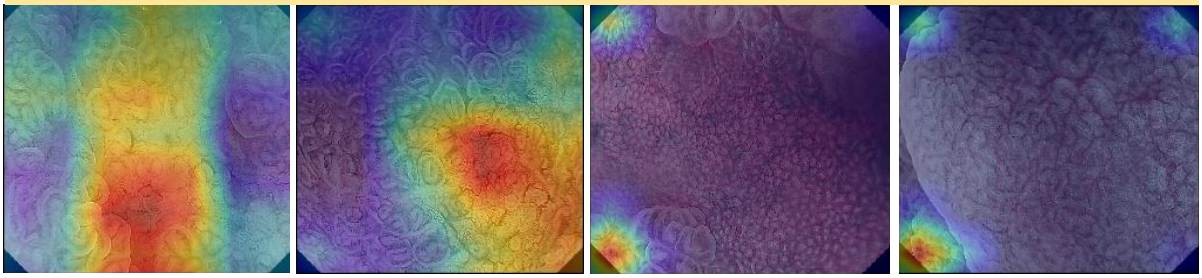

a　分化型腺癌（0-IIc, 高分化腺癌）　b　分化型腺癌（0-IIc, 高分化腺癌）　c　斑状発赤（非癌）　d　胃腺腫（良性腫瘍）

文献８）図３より転載

んの質的診断・深達度診断など多岐にわたり、国内外から数多くの研究報告がなされています[5]。白色光観察における胃がん診断のAI画像診断支援システムは、Hirasawaら[6]が世界で初めて報告し、感度は92.2%、陽性反応的中度は30.6%でした。また、同施設のIkenoyamaら[7]はAI画像診断支援システムと67人の内視鏡医との診断精度を比較し、AI画像診断支援システムは感度58.4%、特異度87.3%、陽性的中率26.0%、陰性的中率96.5%、内視鏡医の平均は感度31.9%、特異度97.2%、陽性的中率46.2%、陰性的中率94.9%でした。AI画像診断支援システムの方が感度は高くAI画像診断支援システムの有用性を認識することはできましたが、陽性的中率、正診率が低く、今後更なる改良が必要とも報告されています。現状では白色光観察でのAI胃がん診断には限界がある可能性もあり、その解決策の１つとして、日常臨床での内視鏡医の診断と同様、胃拡大内視鏡AI画像診断支援システムの上乗せ効果があると予想されます。自施設では株式会社AIメディカルサービスと共同研究を行い、NBI併用拡大内視鏡画像を学習データとしてAIを活用した内視鏡画像診断支援システムを用いて、NBI併用胃拡大内視鏡AI画像診断支援システムを開発しました[8]。

胃拡大内視鏡AI画像診断支援システムの成績

教師画像として5574枚（胃癌3797枚、非癌1777枚）のNBI併用胃拡大内視鏡画像を用いて、CNNモデル（ResNet-50）にディープラーニングの手法で学習させ、AI画像診断支援システムを構築しました。有用性を評価するための検証用画像は、教師画像とは全く異なる時期の2300枚（胃癌1430枚、非癌870枚）のNBI併用胃拡大内視鏡画像を使用し、癌か非癌かの鑑別診断に関して、正診率、感度、特異度、陽性的中率、陰性的中率を評価しました。結果は、正診率98.7%（2271/2300）、感度98%（1401/1430）、特異度100%（870/870）、陽性的中率100%（1401/1401）、陰性的中率96.8%（870/899）であり、既報[9-11]の中で最も精度の高いシステムを開発することができました。

ディープラーニングを用いたAI画像診断支援システムは画像のどのポイントで鑑別しているかは不明ですが、HeatmapにてAI画像診断支援システムがどの領域に注目していたかを解析し、おおよそ内視鏡医の関心領域と同様でした（図２）。サンプルの画像を見ると胃癌の診断においては、表面微細構造よりも微小血管構築像に注目しているかもしれないため、内視鏡医の診断に近い可能性が考えられます。

今後は、白色光観察のAI画像診断支援システムにおける胃拡大内視鏡AI画像診断支援システムの上乗せ効果も評価する必要があり、自施設では胃拡大内視鏡AI画像診断支援システムのリアルタイム診断に関する多施設共同前向き研究を計画しており、実用化につながることを期待しています。

文　献

1. Muto M, et al. Magnifying Endoscopy Simple Diagnostic Algorithm for Early Gastric Cancer (MESDA-G). Dig. Endosc 2016. doi: 10.1111/den.12638
2. Ezoe Y, et al. Magnifying narrowband imaging is more accurate than conventional white-light imaging in diagnosis of gastric mucosal cancer. Gastroenterology 2011; 141: 2017?2025
3. Yao K, et al. Diagnostic performance and limitations of magnifying narrow-band imaging in screening endoscopy of early gastric cancer: a prospective multicenter feasibility study. Gastric Cancer 2014; 17: 669?679
4. Nakanishi H, et al. Evaluation of an e-learning system for diagnosis of gastric lesions using magnifying narrow-band imaging: a multicenter randomized controlled study. Endoscopy 2017; 49: 957?967
5. Jiang K et al. Current Evidence and Future Perspective of Accuracy of Artificial Intelligence Application for Early Gastric Cancer Diagnosis With Endoscopy: A Systematic and Meta-Analysis. Front Med (Lausanne). 2021 Mar 15;8:629080. doi: 10.3389/fmed.2021.629080. eCollection 2021.
6. Hirasawa T, et al. Application of artificial intelligence using a convolutional neural network for detecting gastric cancer in endoscopic image. Gastric Cancer 21：653-660,2018
7. Ikenoyama Y, et al. Detecting early gastric cancer: Comparison between the diagnostic ability of convolutional neural networks and endoscopists. Digestive Endosc 2020. doi: 10.1111/den.13688
8. Ueyama H, et al. Application of artificial intelligence using a convolutional neural network for diagnosis of early gastric cancer based on magnifying endoscopy with narrow-band imaging. J Gastroenterol Hepatol 2020. doi:10.1111/jgh.15190
9. Horiuchi Y, et al. Convolutional Neural Network for Differentiating Gastric Cancer from Gastritis Using Magnified Endoscopy with Narrow Band Imaging. Dig Dis Sci. 2020; 65(5):1355-1363
10. Horiuchi Y, et al. Performance of a computer-aided diagnosis system in diagnosing early gastric cancer using magnifying endoscopy videos with narrow-band imaging (with videos). Gastrointest Endosc 2020; 92(4): 856-865
11. Li L, et al. Convolutional neural network for the diagnosis of early gastric cancer based on magnifying narrow band imaging. Gastric Cancer. 2020; 23(1):126-132

あとがき

本73号は、順天堂大学医学部消化器内科学講座　准教授　上山浩也先生の「胃疾患におけるAI診断　胃拡大内視鏡AI画像診断支援システムによる胃癌診断の現状」のご寄稿です。上山先生が「胃と腸」誌　本年4月号「消化器疾患　AI診断の現状」の主題として動画付きで詳細にご報告された論文の要旨です。論文要旨、および、本稿から引用しますと、「開発した胃拡大内視鏡AI画像診断システムは、フルズーム浸水法を特徴としており、正診率98.7％、感度98％、特異度100％、陽性的中率100％、陰性的中率96.8％であり、既報の中で最も精度の高いシステムを開発することができた。しかし、リアルタイムに撮影された診断精度は不十分であり、今後さらなる開発が必要である・・・早期の実用化が期待される。」と述べられており、本72号では研究成果を簡潔にお示しくださいました。GHN購読会員・編集部一同を代表して深謝いたします。上山先生を始め、永原章仁消化器内科教授・消化器内科チェアマンを中心とする御教室の益々の御発展と御活躍を心より祈念申し上げます。　(M)

「胃がんリスク層別化検診（ABC 検診）」

～胃がんを予知・予防し、診断・治療するために～

南山堂
定価：（本体 2,600 円＋税）
編集：三木一正
認定 NPO 法人日本胃がん予知・診断・治療研究機構理事長

「胃がんリスク検診（ABC 検診）マニュアル（改訂２版）」の改訂３版に位置づけられる書籍。
多くの新たな執筆者を迎え、再編成。
AI の検診領域における活用など。グローバル化に対応した各項目のタイトル、著者、所属名、および要旨の英訳あり。
ラテックスキットは実際に使用可能であり、その有用性を報告。

【主な内容】
・胃がんリスク層別化検診（ABC 検診）の運用の手引き
第１章「胃がんリスク層別化検査と胃がん発生のメカニズム」
第２章「胃がんおよびピロリ菌（感染）の疫学」
第３章「胃がんリスク層別化検診およびピロリ菌除菌による胃がん予防」
第４章「胃がんリスク層別化検査と検診」
第５章「胃がん内視鏡検診診断および人工知能（AI）の活用」
第６章「胃がんリスク層別化検査の実施法」
第７章「食道がん検診対策」（リスク評価）」
第８章「JED,　Q&A」
・胃がんリスク層別化検査・自治体実施状況
・English Summary Table of Contents

【執筆者一覧（執筆順）】　三木一正、兒玉雅明、村上和成、畠山昌則、安川佳美、牛島俊和、伊藤公訓、渡邊能行、津金昌一郎、菊地正悟、山岡吉生、浅香正博、高橋信一、間部克裕、片野田耕太、齋藤翔太、飯田真大、二宮利治、奥田真珠美、福田能啓、垣内俊彦、赤松泰次、池田文恵、島津太一、水野成人、角田　徹、鳥居　明、関　盛仁、永田靖彦、松岡幹雄、水野靖大、木村秀和、関　勝廣、小田島慎也、河合　隆、井口幹崇、濱島ちさと、小林正夫、本田徹郎、乾　正幸、加藤元嗣、権頭健太、山道信毅、加藤元彦、中山敦史、平澤俊明、上山浩也、永原章仁、田中聖人、多田智裕、藤城光弘、矢作直久、辻　陽介、鷲尾真理愛、比企直樹、大隅寛木、望月　暁、髙橋　悠、青山伸郎、伊藤史子、大和田　進、横山　顕、保坂浩子、草野元康、笹島雅彦