Gastro-Health Now

認定ＮＰＯ法人
日本胃がん予知・診断・治療研究機構
Certified Non Profitable Organization
Japan Research Foundation of Prediction,
Diagnosis and Therapy for Gastric Cancer (JRF PDT GC)

目　次

◆ 白色光観察を用いた早期胃癌の診断 ……1
◆ あとがき・お知らせ……4

印刷　城南印刷工芸(株) 03-3752-3391

発行所　認定NPO法人
日本胃がん予知・診断・治療研究機構
〒108-0072
東京都港区白金１丁目17番２号
白金タワーテラス棟 609号室
電 話　03-3448-1077
FAX　03-3448-1078
E-mail : info@gastro-health-now.org
http://www.gastro-health-now.org

2022.4.30
第79号

白色光観察を用いた早期胃癌の診断

東邦大学医療センター大森病院
消化器内科
藤　本　　愛

はじめに

癌の表面にある毛細血管や粘膜微細模様を色調の違いとして強調する狭帯域光観察であるNarrow Band Imaging(NBI)の機能が搭載された内視鏡ビデオスコープシステムが2007年に発売され、拡大観察を併用することで拾い上げ頻度や質的診断・範囲診断の精度が上がりました。しかし、NBI併用拡大内視鏡診断は専用スコープと内視鏡医の技量が必要で、現在でも診断の基本は白色光観察による診断法です。

1. 拾い上げ

わずかな色調変化と境界のある陥凹や隆起に気が付かなければなりません。非噴門部胃癌の99%が *H. pylori* 既感染の背景胃粘膜から発生しますが、このような胃粘膜は全体に発赤調である上に、萎縮性胃炎や腸上皮化生による凹凸不整があるため、早期胃癌のわずかな色調変化や隆起・陥凹に気付くことは困難です[1)]。胃癌高リスクの背景胃粘膜は萎縮性胃炎や腸上皮化生、鳥肌胃炎、黄色腫です。問診で *H.pylori* 感染や除菌歴を確認し、高リスクの胃粘膜所見があれば、胃癌があるかもしれないという心構えで検査をすることが重要です。検査の準備や環境を整えることも忘れてはいけません。消泡剤（ガスコン®）や胃粘液溶解除去剤（プロナーゼ®）による前処置、蠕動抑制薬の投与（胃内に散布して蠕動を抑制するミンクリア®もあります）、十分な咽頭麻酔、検査中は胃粘液を十分に水洗し、不十分な時は胃粘液溶解除去剤で洗浄します。また、内視鏡切除例の同時多発性胃癌は4.8～16.5%と言われており、検査中に胃癌に気が付いても、全体をまず観察することが重要です。

図1　NBI非拡大観察による①唐茶色（light brown）と②利休色（olive brown）の違い

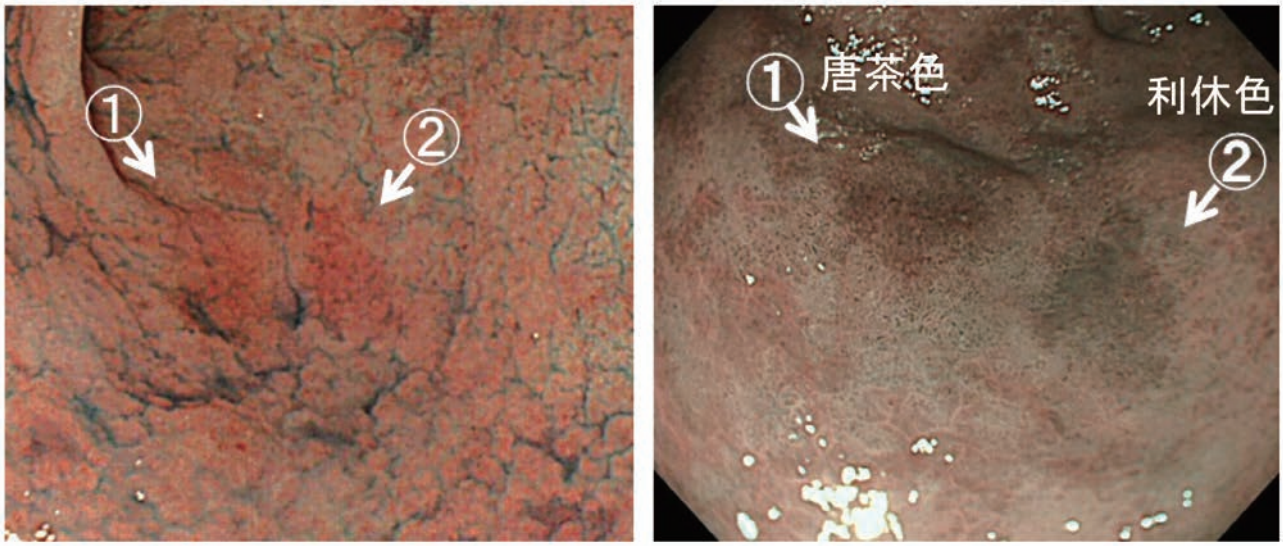

日本医科大学　貝瀬満先生よりいただいた画像です

2. 質的診断（腫瘍性・非腫瘍性病変の鑑別）・範囲診断

NBI併用拡大内視鏡診断が有用ですが、日本医科大学貝瀬満先生らは、白色光観察で、ある程度診断することが可能と報告されています（図1）。白色光観察で早期胃癌を疑う病変中、NBI非拡大観察で①唐茶色(light brown)の病変は腫瘍性病変が17/75(23%)、非腫瘍性病変が58/75(77%)、②利休色(olive brown)の病変はすべて非腫瘍性病変でした(27/27(100%))。非拡大NBI観察はどの内視鏡スコープでも使用できるため、唐茶色(light brown)であれば生検するとよいでしょう。また、今後は研究開発中のAI診断も日常臨床で使用できる時代になることでしょう。

酢酸インジゴカルミン染色法による範囲診断は簡便で有用です。胃癌の範囲診断の精度は白色光観察では50%、インジゴカルミン染色では75%、酢酸インジゴカルミン染色では90.7%と報告されています[2]。1.5%の酢酸を散布した後、インジゴカルミン染色を行うと、病変の全体像が赤色に発色し、明瞭に癌の範囲を認識することができます（図2）。しかし、粘液が付着していると酢酸インジゴカルミン染色できれいに発色させることはできません。水洗あるいは胃粘液溶解剤を使用して完全に粘液を除去後、1.5%酢酸を散布し後30秒程度時間をおいてからインジゴカルミン散布を行うと、きれいに発色させることができます。

3. 深達度診断

基本は硬さや病変周囲の襞の性状による従来の診断法で行っています[3]。超音波内視鏡診断(EUS)による早期胃癌の正診率は深達度M/SM1の感度は98%と良好ですが、特異度は69%と低いことが問題点です[4]。

私達が行っている2020年秋に発売された自然開口向け内視鏡用視野確保ゲル、ビスコクリア®を用いたEUSによる深達度診断に関する探索的研究をご紹介します。EUSは胃内を脱気水で満たし、胃壁を伸展させた上でプローブを内視鏡スコープの鉗子口から挿入し検査しますが、脱気水は胃内に留まらず十二指腸側へ流出するので正確な診断が難しく、逆流すると誤嚥する危険性があります。ビスコクリア®はゲルなので、1パック200gで十分に胃壁を伸展させ、長く留まります。当院でビスコクリア®を用いたSM浸潤を疑った早期胃癌のEUSによる深達度診断症例は5例とまだ少ないものの精度、安全性ともに良好でした。脱気水群vsビスコクリア®群の成績は正診率：37/47 (78.7%) vs 5/5 (100%) 感度：35/39 (89.7%) vs 2/2 (100%) 特異度：2/8 (25.0%) vs 3/3 (100%)、評価不能 5/52 (9.6%) vs 0/5例(0%)、誤嚥：7/52(13.4%) vs 0/5(0%)例、平均検査時間 7.80±3.11 vs 4.80±1.92分 (p=0.20)、平均ミダゾラム使用量 2.50±1.58 vs 4.90±1.81mg (p=0.02)で、検査中の鎮静剤を多く使用

図２　酢酸インジゴカルミン染色による早期胃癌の範囲診断

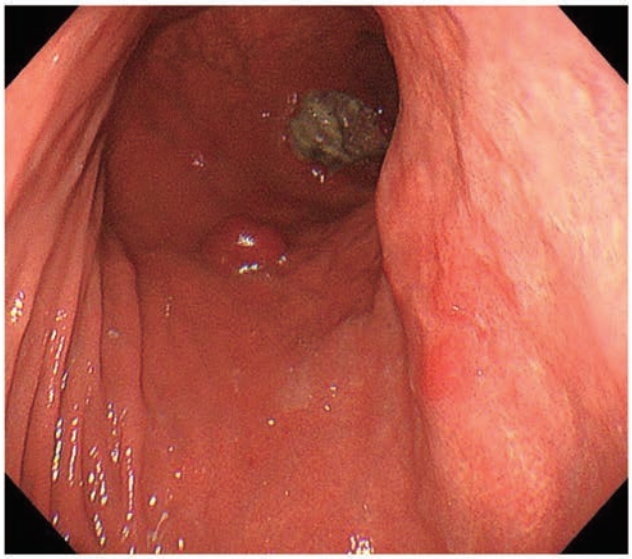

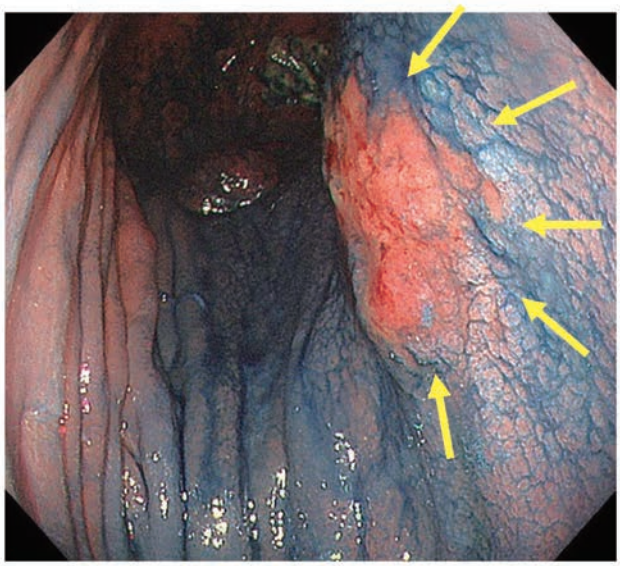

図３　ビスコクリア®を用いた正確な深達度診断

機械器具 25　医療用鏡
管理医療機器　自然開口向け内視鏡用視野確保ゲル
JMDN コード：71085002

ビスコクリア®
VISCOCLEAR®

【形状・構造及び原理等】
〈形状〉
組成：
キサンタンガム、ローカストビーンガム、
濃グリセリン、精製水
形状：ゲル状
容量：200g

【使用目的又は効果】
本品は、消化器内視鏡検査・治療における
食道・胃・十二指腸・小腸・大腸の
内視鏡視野の確保を目的に使用する。

作成者・東邦大学医療センター大森病院　藤本愛

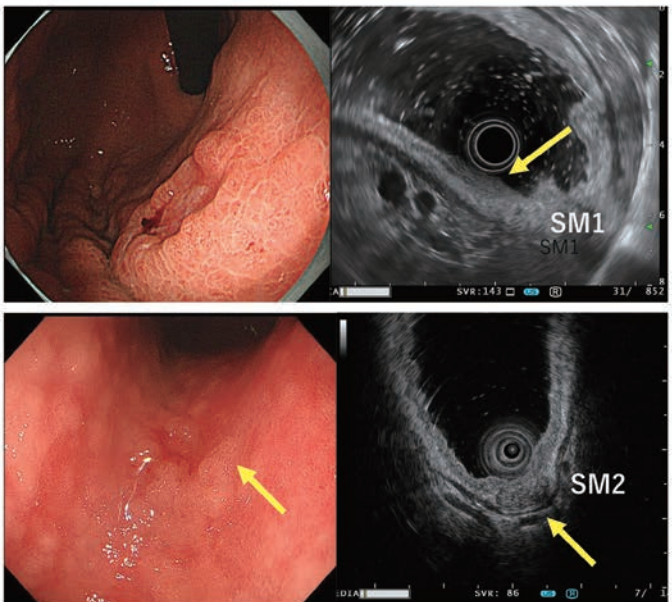

画像出典：大塚製薬工業 HP より

しても誤嚥することなく、従来のEUSによる低い特異度を改善できる可能性があると考えています。

文　献

1）Uemura N, et al. *Helicobacter pylori* infection and the development of gastric cancer. N Engl J Med 2001; 345: 784-9.

2）Kawahara Y, et al. Novel chromoendoscopic method using an acetic acid-indigocarmine mixture for diagnostic accuracy in delineating the margin of early gastric cancers. Dig Endosc 2009; 21: 14-9.

3）Abe S, et al. Depth-predicting score for differentiated early gastric cancer. Gastric Cancer 2011; 14: 35-40.

4）Kuroki K, et al. Clinical significance of endoscopic ultrasonography in diagnosing invasion depth of early gastric cancer prior to endoscopic submucosal dissection. Gastric Cancer 2021; 24: 145-155.

あとがき

本79号は、東邦大学医療センター大森病院消化器内科講師　藤本　愛 先生の「白色光観察を用いた早期胃癌の診断」のご寄稿です。狭帯域光観察（NBI）や拡大観察の併用で、病変の質的診断・範囲診断の精度が上がったが、専用のスコープと内視鏡医の技量が必要であり、現在でも診断の基本は白色光観察による診断法であり、胃癌の「拾い上げ」の注意点を述べられております。「質的診断」（腫瘍性・非腫瘍性病変の鑑別）と「範囲診断」では、日本医科大学　貝瀬　満 教授の「白色光観察で、ある程度診断することが可能」とする報告を紹介し、早期胃癌を疑う病変の中で、①唐茶色（light brown）は23％が腫瘍性病変であり、②利休色（olive brown）はすべて非腫瘍性病変で、唐茶色であれば生検すれば良いこと、また、範囲診断では酢酸インジゴカルミン染色法が簡便で有用であることなどを、詳細かつ簡潔に述べられております。「深達度診断」では、超音波内視鏡診断（EUS）による早期胃癌の正診率は、M/SM1の感度は98％と良好であるが、特異度は69％と低いことが問題点であると指摘し、藤本先生が行った自然開口向け内視鏡用視野確保ゲル「ビスコクリア®」を用いたEUSによる深達度診断に関する探索的研究結果を述べ、EUSによる深達度診断の精度、安全性がともに良好であり、低い特異度を改善できる可能性についても言及されました。我々GHN購読会員に大変有意義な知見をご教示くださいました。編集部一同を代表して深謝いたしますと共に、藤本先生の今後益々の御健勝と御活躍を心より祈念申し上げます。（M）

告知

認定 NPO 法人 日本胃がん予知・診断・治療研究機構　主催

第14回 白金カンファレンス

日　時：令和４年 **11** 月 **17** 日（木） 18:00～19:10（開場 17:30）

場　所：**東京グランドホテル３階 桜の間**

（東京都港区芝 2-5-2　都営三田線　芝公園駅 A1 出口 徒歩２分）

入場無料　定員 150 名　先着順（新型コロナウイルス感染状況によっては入場者数を 50 名まで制限する可能性がございます）

参加申込　当 NPO 法人ホームページ https://www.gastro-health-now.org/ より、第 14 回白金カンファレンスの参加申込用紙をダウンロードし、事前に **FAX** にてお申込みください

◆特別講演（18：20～19：00）**「内視鏡 AI 開発の現状と将来展望」**

講師 **多田智裕 先生**　医療法人ただともひろ胃腸科肛門科理事長／株式会社 AI メディカルサービス　代表取締役

◆特別発言（19:00～19:10）**藤城光弘 先生**　東京大学大学院医学系研究科　器官病態内科学講座 消化器内科学教授

事務局より　お知らせ

■ **令和４年度　ご支援のお願い**

令和４年度も引き続き胃がん撲滅に向けて活動して参ります。みなさまのご支援をよろしくお願いいたします。

【寄附および賛助会費】令和４年度（令和４年４月１日～令和５年３月 31 日）

賛助会費（個人）1口 3,000円　　賛助会費（法人）1口 30,000円

当機構は平成25年5月29日に認定NPO法人になり、ご寄附に対し税制上の優遇措置がございます。平成30年度東京都より、当法人の賛助会費には任意性があり対価性がなく寄附金として差し支えないとの判断をいただき、本年度も賛助会費も寄附金同様の税制上の優遇措置を受けられます。賛助会費・寄附金を納入いただいた方には順次証明書類を発行いたします。

■ **お振込み先**

＊三菱ＵＦＪ銀行　目黒駅前支店　普通預金 No. 0008527
特定非営利活動法人 日本胃がん予知・診断・治療研究機構 理事長 三木 一正
＊郵便振替　00130-9-429200　日本胃がん予知・診断・治療研究機構

☆お振込の際、ご親族・職場等、複数の会員様でまとめる場合は、お手数ですが払込取扱票の通信欄に全員のお名前をご記入下さい。

■ 転居・所属変更・退会希望等は、お早めにFAX・メールにて事務局までお知らせ下さい。

認定NPO法人 日本胃がん予知・診断・治療研究機構
電話　03-3448-1077　　FAX　03-3448-1078　　E-mail：info@gastro-health-now.org